18F-FDG-PET-CT contorneo automático en radioterapia de cabeza-y-cuello: método señal-ruido.

Luis A. Pérez Romasanta (*), María Bellón Guardia(**), Eva M. Lozano Martín(*), Miguel Sanz Martín(*), Javier Torres Donaire(***), Antonio Gil Agudo(***).
(*)Servicio de Oncología Radioterápica (**)Servicio de Medicina Nuclear (***)Servicio de Radiofísica Hospitalaria
Hospital General de Ciudad Real, Ciudad Real, Spain.

Introducción y objetivos

- La RT juega un papel central en el tratamiento de muchos tumores de cabeza y cuello potencialmente curables
- La definición precisa del volumen blanco es esencial para obtener ventajas de la RT conformada e IMRT
- Continuamente aumentan las evidencias a favor del uso de la PET en la planificación de RT de tumores de cabeza y cuello. La mayor parte de los estudios se han realizado con FDG-PET
- Los protocolos de imagen PET-CT empleados en la planificación de RT deben ser rigurosos. Estos protocolos deben incluir:
  - Posicionamiento del paciente en la posición de tratamiento
  - Tablero plano rígido
  - Accesorios de inmovilización indexados
  - Haces laser para la alineación del paciente
- Los márgenes de las lesiones detectadas mediante PET son borrosos. La definición visual del volumen depende de la experiencia del observador. La naturaleza semi-cuantitativa de la imagen PET invita al uso de algoritmos matemáticos para definir los márgenes del tumor.

CT en la definición y contorneo de volúmenes para la RT de tumores de cabeza y cuello.

- Introducir en la rutina clínica un método de contorneo automático basado en el contraste "señal/ruido"

Material and Methods

Se obtuvo un barrido PET-CT total body (GE DSTE-16) de acuerdo con procedimientos convencionales. 3h después de la inyección de FDG, se realizó un barrido selectivo del área de cabeza y cuello con contraste radiológico i.v. (tiempo de retraso 40s).

Las imágenes axiales se reconstruyeron con un grosor de 1.25 mm (para la generación de RDRs y cálculo de dois) y con grosor de 3.75 mm (para la fusión con PET). El tablero del PET-CT es una superficie plana de fibra de carbono, idéntica al empleado en el acelerador lineal para el tratamiento. Una máscara termoplásitca (cabeza y hombros) con marcas externas y un reposacabezas moldeable individualizados mantienen la posición del paciente y reducen sus movimientos involuntarios, al tiempo que sirve de referencia para la localización del isocentro y el reposicionamiento diario durante el curso de la radioterapia (Figura 1).

Las imágenes co-registradas se enviaron a una estación de trabajo de Simulación Virtual con un software apropiado para la generación de Radiation Therapy Structure Set (RTSS) data (DICOM-RT) exportables a una estación de trabajo TPS (Eclipse®, Varian) para el análisis y planificación (Figura 2). El Volumen Tumoral Grosero (GTV) se contorneó para el tumor primario y los ganglios patológicos tanto en la imagen TC como PET. Los contornos en las imágenes TC se definieron visualmente, de acuerdo con el criterio de un oncólogo experimentado.

Los contornos en las imágenes PET tras la determinación de un umbral óptimo con el método señal-ruido (Figura 3).

El índice de discrepancia (DI) se calculó para cada lesión (DI = volumen combinado/ volumen común).

Figura 1. Proceso de planificación de RT con PET-CT

PET-CT (GE DSTE-16)

Tablero plano de fibra de carbono, idéntico al utilizado en el acelerador lineal para el tratamiento

Máscara termoplástica individualizada (cabeza y hombros) indexada sobre el tablero, con marcas externas

Las imágenes adquiridas en la PET-TC con enviadas a la Estación de Trabajo de Planificación (Eclipse®, Varian) para su análisis.

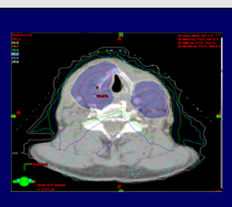

Los pacientes planificados mediante PET-TC fueron tratados con IMRT dinámica

Figura 2. Caso #22: Carcinoma anaplásico de tiroides. Imágenes PET-TC para la planficación de RT

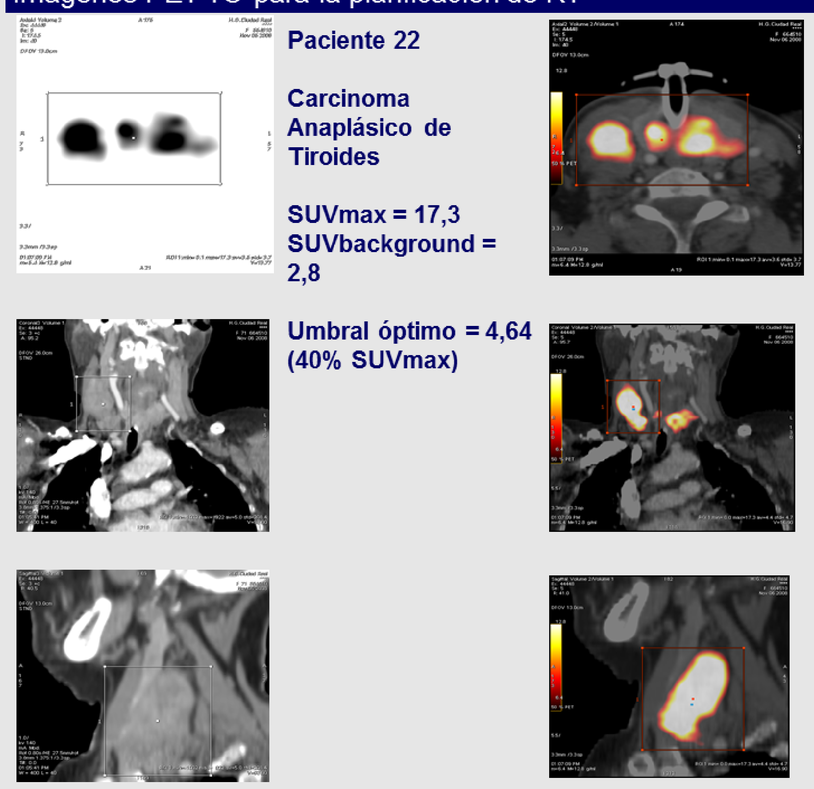

Paciente 22

Carcinoma Anaplásico de Tiroides

SUVmax = 17,3
SUVbackground = 2,8

Umbral óptimo = 4,64 (40% SUVmax)

Figura 3. Umbral optimizado de acuerdo con el método señal – ruido (Daisne et al. Radiother Oncol 2003;69:247-50)

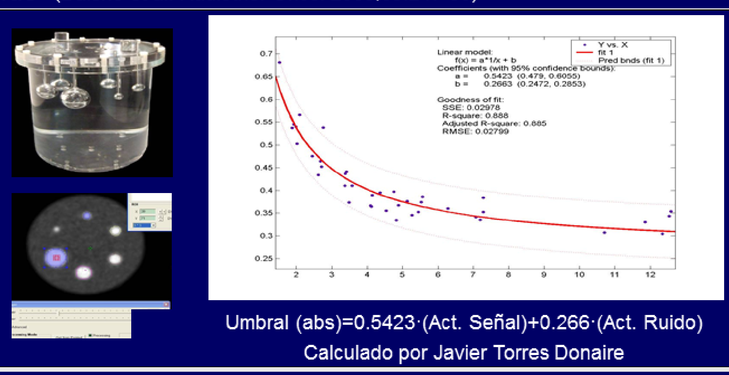

Umbral (abs)=0.5423·(Act. Señal)+0.266·(Act. Ruido)
Calculado por Javier Torres Donaire

Figura 4a. Esquema de Volúmenes combinados y de intersección. Figura 4b. Volúmenes TC y PET del T1ª y de una adenopatía

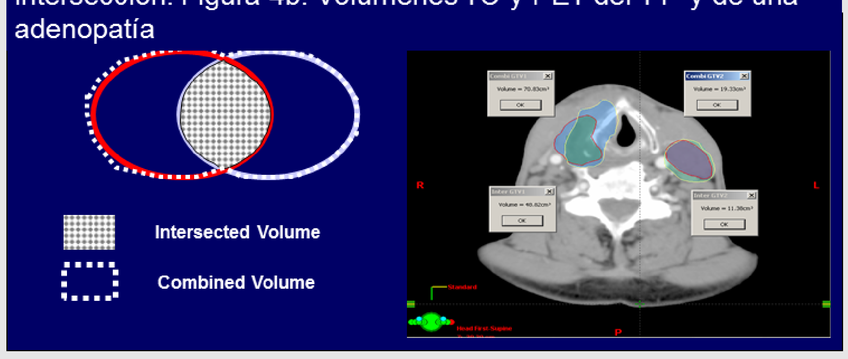

Resultados

Tabla 1. Características de los pacientes y de los tumores

			n
Pacientes		19	
Lesiones	T	16	42
	N	26	
Localización	Laringe	15	
	Hipofaringe	9	
	Nasofaringe	6	
	Glándula salival	4	
	Piel	4	
	Orofaringe	3	
	Tiroides	1	

Tabla 2. SUVmax u Volúmes (cm3) defined by T, o PET

	Min	Max	Media	σ
SUV max	3,3	47,7	16,5	10,6
Umbral	29%	51%	33,5%	5,6
V GTV PET	0,47	136,1	24,9	37,5
V GTV TC	0,28	134,8	18,6	30,1
V Combinado	1,25	184,1	29,0	44,5
V Intersección	0,1	89,8	14,0	23,4
Discrepancia (índice)	1,35	96,75	5,3	14,6
V PET (no TC)	0,34 13%	97,69 98,5%	10,0 51,3%	18,0 23,7%
V TC (no PET)	0 0%	47,26 96,6%	3,6 20,2%	8,0 20,0%

Tabla 3. Diferencias entre lesiones T y N

	T	N	p (t test)
SUVmax	22,9	12,6	0,001
Umbral	31,6	34,6	0,084
V GTV PET	50,7	9,1	<0,0001
V GTV TC	36,6	7,5	0,001
Discrepancia (índice)	8,2	3,7	0,335
PET (no TC)	21,3 (46,3%)	3,0 (54,4%)	0,001 (0,277)
TC (no PET)	7,2 (22,3%)	1,4 (18,9%)	0,02 (0,604)

Tabla4. Correlaciones

	T		N	
	Pearson	p	Pearson	p
V GTV TC y SUVmax	0,323	0,222	0,433	0,027
V GTV TC y Umbral	0,228	0,396	-0,362	0,069
V GTV TC y Discrepancia	-0,246	0,358	-0,434	0,027
V GTV TC y %PET(no TC)	-0,449	0,081	-0,668	<0,0001

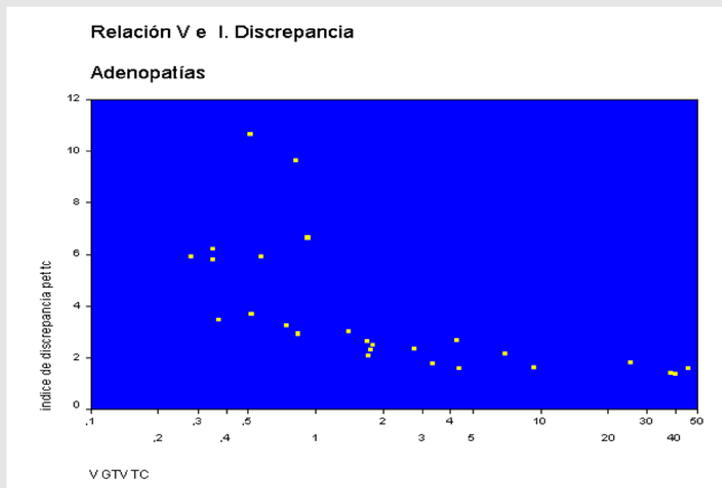

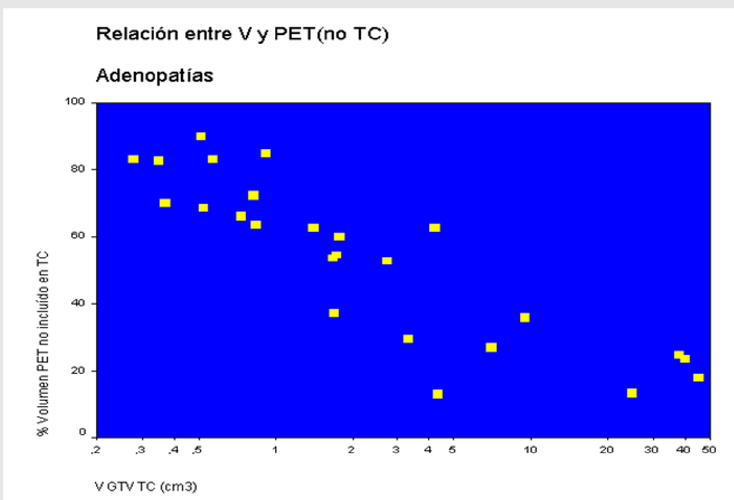

Conclusiones

1. En las adenopatías cervicales el volumen de la lesión definido mediante TC se correlaciona con el SUVmax, el índice de discrepancia y el porcentaje de GTV-PET no incluído en el GTV-TC
2. El método de segmentación automática basado en señal-ruido no puede aplicarse a todas la lesiones.
3. Las lesiones ganglionares menores de 3cm^3 deben contornearse con TC

DOI: 10.3252/pso.es.16seor.2011
La impresión de este póster está patrocinada por: Nucletron Improving patient care
PosterSessionOnline.com